

## Тема: Сестринский уход при повреждениях и заболеваниях мочеполовых органов.

### План лекции.

- причины, клинические проявления, возможные осложнения, методы диагностики проблем пациента, организация и оказание сестринской помощи с нарушениями мочеотделения.

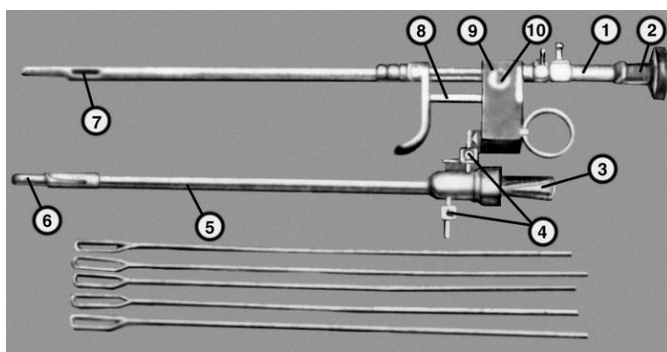
Наука о физиологии и патологии мочевой и половой систем у мужчин и мочевой системы у женщин называется **урологией**. Она изучает причины, клинику, профилактику и лечение заболеваний этих систем, их повреждений и пороков развития.

### Методы обследования урологических пациентов

- 1) необходимо собрать подробный анамнез, изучить основные жалобы;
- 2) осмотр может выявить – выпячивания в подреберьях, поясничной области, наличие мочевых свищей, переполненного мочевого пузыря, отечность мошонки, ее увеличение;
- 3) пальпация – пользуются бимануальным исследованием в положении на спине, боку, стоя. У худощавых людей удается пропальпировать нижний край правой почки, расположенной ниже, чем левая. Мочеточники, пустой мочевой пузырь не прощупываются. Пальпацию предстательной железы проводят через прямую кишку. Иногда появляется болезненность при поколачивании поясничной области в углу между XII ребром и наружным краем длинных мышц спины – положительный симптом поколачивания указывает на воспалительные изменения, повреждения почек;
- 4) перкуссия – дает возможность определить величину почки, наличие опухоли, переполненного мочевого пузыря;
- 5) инструментальные исследования:
  - а) катетеризация мягким и жестким катетером;
  - б) цистоскопия – мочевой пузырь заполняется раствором антисептика (водным раствором хлоргексидина) 150-200 мл, вводят цистоскоп с оптической системой, присоединяют источник электрического тока, осматривают мочевой пузырь;



Цистоскоп



Инструменты для

ЦИСТОСКОПИИ



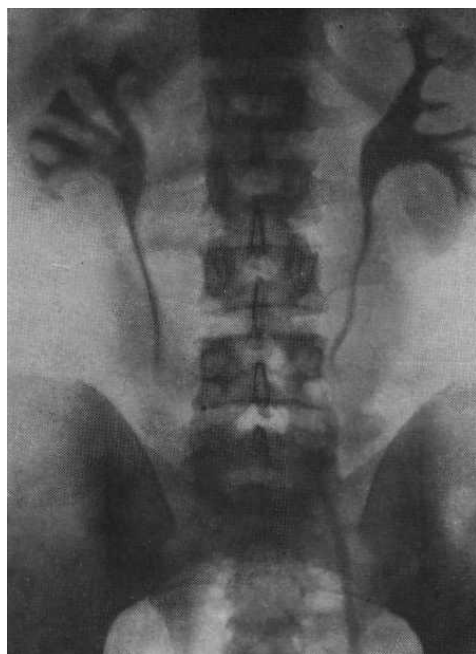Эндоскопические щипцы для биопсии заболеваний мочевого пузыря

- в) хромоцистоскопия – внутривенно вводят 0,4% раствор индигокармина 4-5 мл, начинают это исследование с введения цистоскопа в мочевой пузырь. В норме индигокармин выделяется почками на 3-ей – 5-ой минуте;
- б) рентгенологические исследования:
  - а) обзорная и контрастная урография.

Обзорная рентгенография дает возможность выявить камни почек, мочеточников, мочевого пузыря.

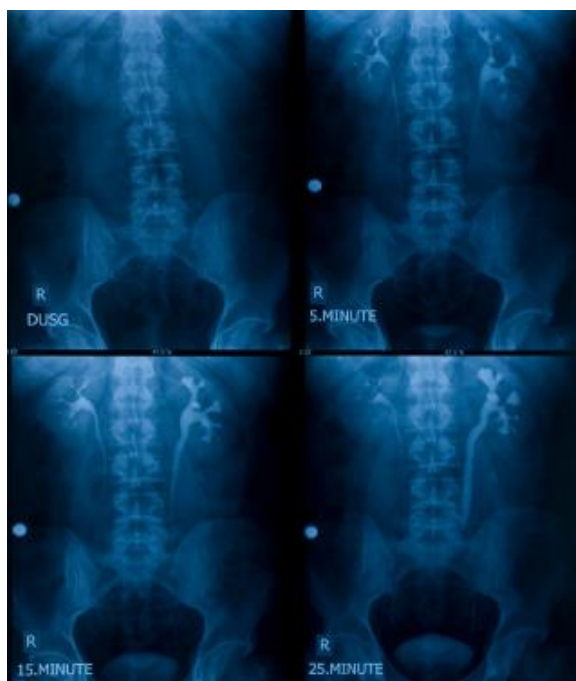Контрастная рентгенография может быть:

1) экскреторная (внутривенная урография) – основана на способности почек выделять контрастную жидкость, введенную внутривенно и получать изображение мочевых путей с помощью рентгенологических снимков;



Снимок экскреторной урографии

7) ретроградная – контрастное вещество вводят в лоханку через мочеточниковый катетер. На пиелограммах видны контуры почечной лоханки, дефекты наполнения, камни.



Снимок ретроградной пиелографии

Подготовка пациента к урографии: за 2-3 дня исключить из диеты сладкое, молочное, овощи, фрукты, черный хлеб, бобовые продукты. Вечером и утром в день обследования постановка очистительных клизм. Обследование проводят натощак. Предварительно консультация у аллерголога для определения переносимости йодистых препаратов;

8) цистография – рентгенография мочевого пузыря;

9) уретрография – рентгенография уретры;

10) пневморетроперитонеум – введение кислорода в околопочечное пространство в количестве 500-600 см<sup>3</sup> через длинную иглу (угол XII ребра и длинных мышц спины, в пресакральное пространство) и одновременное проведение ретроградной пиелографии;

11) радиоизотопная ренография – внутривенно вводят 1 мл радиоактивного изотопа (меченое йодом вещество), который накапливается в почечной ткани и выводится почками через 30 минут, это регистрируется в виде записи на бумаге, по виду кривой определяют кровоснабжение и функцию почки. Обследование проводят на сытый желудок;

12) радиоизотопное сканирование почек – внутривенно вводят радиоизотоп, это позволяет определить функцию, размеры, форму, локализацию почки, наличие патологического образования;

13)УЗИ:

а) почек – отображение ультразвуковых волн от твердого предмета, можно обнаружить камни, опухоли. Обследование проводят на голодный желудок, после постановки очистительных клизм;

б) мочевого пузыря, обследование проводят при наполненном мочевом пузыре;

14)диагностическая пункция почки (биопсия);

15)почечная артериография.

### Основные симптомы урологических заболеваний и повреждений.

**Боль – острая, тупая, временная, постоянная, в покое или при движении, локализуется в пояснице (почки), над лоном (мочевой пузырь), промежности (предстательная железа), иррадирует в паховую область, бедро, наружные половые органы.**

**Расстройство мочеиспускания – дизурия – это учащенное, болезненное мочеиспускание. Количество выделяемой за сутки мочи зависит от количества выпитой жидкости. В среднем выделяется 1500 мл мочи.**

Различают:

- 1) полиурию – увеличение выделения количества мочи;
- 2) олигурию – уменьшение выделения количества мочи;
- 3) анурию – прекращение мочеобразования.

Виды:

а) ложная;

б) истинная.

Учащенное мочеиспускание бывает при заболеваниях мочевого пузыря, простаты, уретры, после приема мочегонных средств. Часто сопровождается болью, возникающей при позывах к мочеиспусканию, после мочеиспускания.

Может наблюдаться изменение характера струи мочи (тонкая, прерывистая, по каплям).

**Изменение характера мочи – цвет, обычно соломенно-желтый, изменяется от количества выпитой жидкости, съеденной пищи, принятого лекарства. Нормальная моча прозрачная, мутность зависит от примесей солей, бактерий, слизи, гноя, крови.**

Различают:

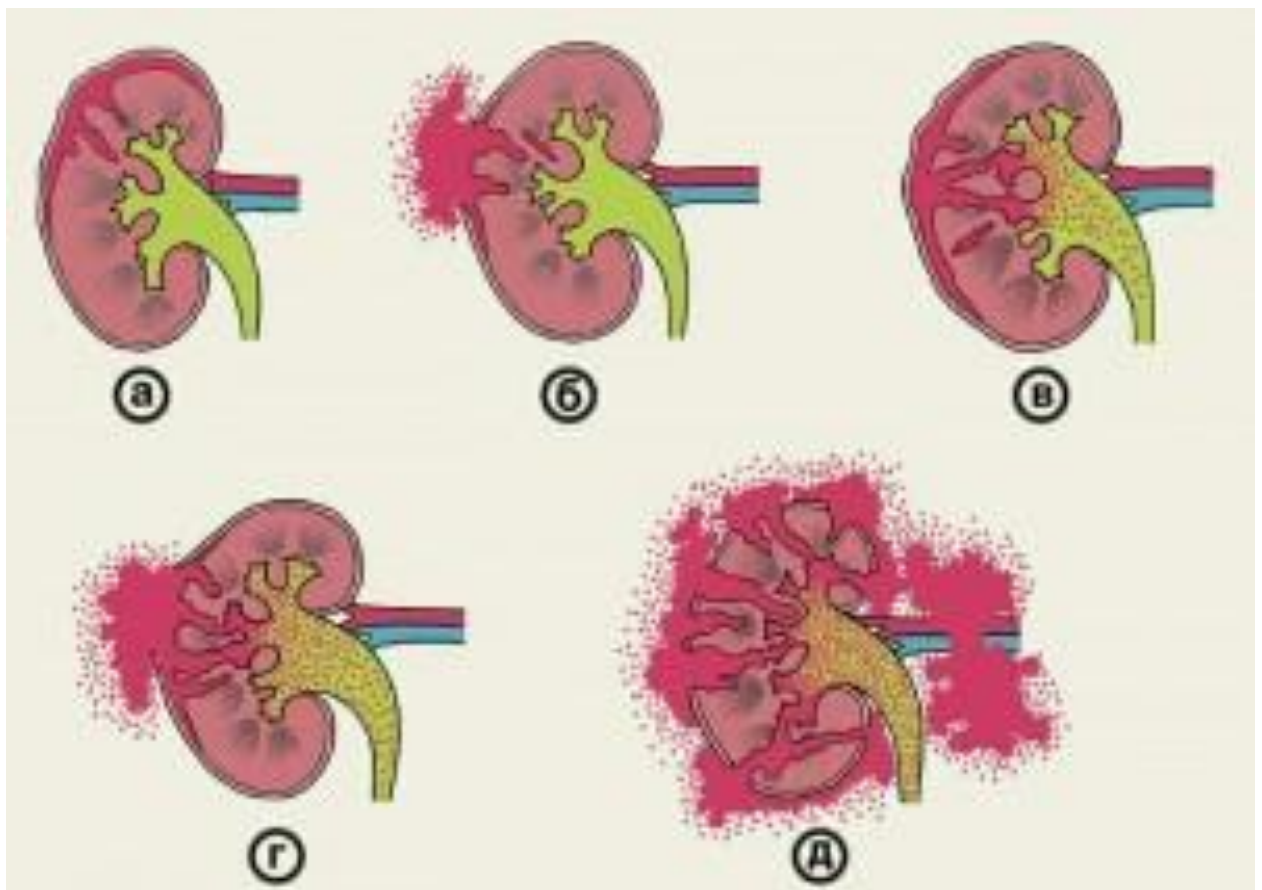
- 1) пиурию;
- 2) бактериурию;
- 3) альбуминурию;
- 4) гематурию.

## **ПОВРЕЖДЕНИЯ МОЧЕПОЛОВЫХ ОРГАНОВ**

Виды:

- 1) закрытые;
- 2) открытые.

### **I. Повреждения почки:**



1) **ушиб** чаще наблюдается при падении, ударе.

Настоящие проблемы. Боль, припухлость в поясничной области, слабость, положительный симптом поколачивания, гематурия;

2) **разрыв почки**

а) неполный (подкапсульный);

б) полный (чрезкапсульный);

в) отрыв почечной ножки (мочеточника, артерии, вены).

Настоящие проблемы. Боль, резкая слабость, бледность, снижение артериального давления, угашение пульса, вынужденное положение (на стороне повреждения нижняя конечность согнута в коленном и тазобедренном суставах), положительный симптом поколачивания, макрогематурия (при прохождении по мочеточнику сгустки крови приобретают червеобразную извитость).

Первая помощь. Холод, покой, бережная транспортировка, при наличии раны – асептическая повязка.

Дополнительные методы диагностики:

1) общий анализ мочи;

2) урография.

Лечение.

I. Оперативное:

1) ушивание ран почки с дренированием околопочечной клетчатки, лоханки;

2) удаление почки – нефрэктомия.

II. Консервативное – холод, постельный режим, стол № 7,

гемостатическая терапия, обезболивание, восстановление объема циркулирующей крови, симптоматическая терапия.

## **II. Повреждения мочевого пузыря.**

Причины: ушиб передней брюшной стенки, патологические изменения в стенке пузыря (язвы, опухоли), перелом костей таза, форсированное введение инструментов.

Виды повреждений:

I. 1) неполный разрыв – не разрывается слизистая мочевого пузыря;

2) полный.

П.1) внебрюшинные – моча поступает в малый таз;

2) внутрибрюшинные – моча поступает брюшную полость.

Настоящие проблемы. Боль внизу живота, прекращение мочеиспускания, ложные позывы, гематурия, сухость во рту, напряжение мышц брюшной стенки, наличие жидкости в отлогих местах живота.

Первая помощь: холод, покой, исключить питье, при наличии раны – асептическая повязка.

Дополнительные методы диагностики:

1) цистография – введение в мочевой пузырь контрастного вещества;

2) катетеризация.

Лечение.

1) При неполных разрывах консервативное – холод, постельный режим, гемостатическая терапия.

2) При полных разрывах – операция – ушивание мочевого пузыря с наложением надлобкового свища. Уход за свищём – перевязки, промывание свища раствором антисептика.

**II. Повреждения уретры чаще всего встречаются у мужчин.**

Настоящие проблемы. Боль, невозможность помочиться при переполненном мочевом пузыре, из уретры выделяется по каплям кровь.

Первая помощь. Холод, повязка суспензорий.

Дополнительный метод диагностики: уретрография – введение контрастного вещества в уретру.

Лечение оперативное – ушивание мочеиспускательного канала с введением мочевого катетера для профилактики сужения уретры и оттока мочи.

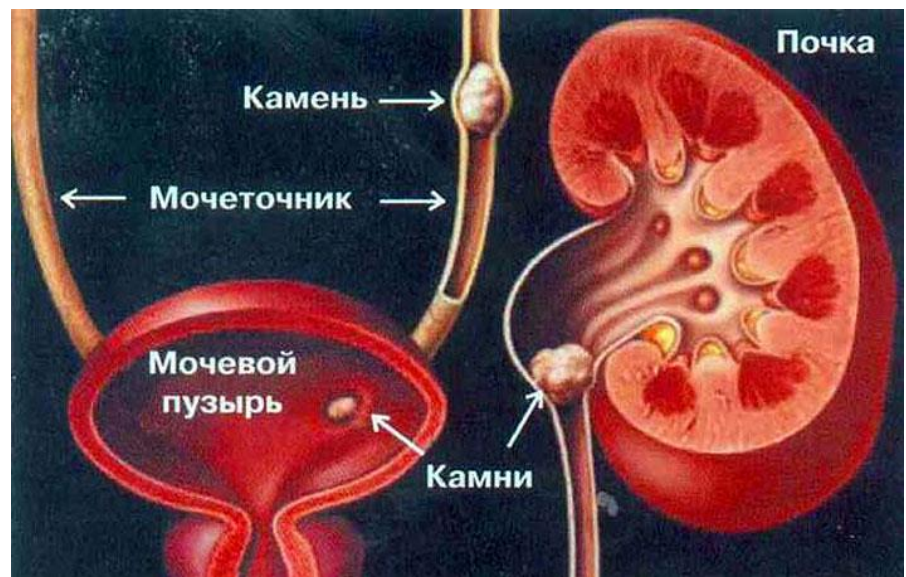**Мочекаменная болезнь – уролитиаз.** Чаще камни образуются в лоханке.

Виды камней:

1. оксалатные;
2. уратные;
3. фосфорнокислые;
4. смешанные.

Причины образования камней:

- 1) снижение физических нагрузок;
- 2) гиподинамия;
- 3) нарушение фосфорно-кальциевого, пуринового обменов;
- 4) повреждения, воспалительные заболевания почек;
- 5) заболевания паращитовидных желёз.



Настоящие проблемы. Чаще протекает в виде приступа почечной колики после физической нагрузки, внезапно появляется боль в поясничной области, иррадирует в наружные половые органы, медиальную поверхность бедра, паховую область. Мочеиспускание частое, болезненное, порциями, положительный симптом поколачивания, гематурия.

Первая помощь. Тепло (грелку) на поясничную область, теплая ванна, спазмолитики, обезболивающие вещества.

Дополнительные методы диагностики:

- 1) УЗИ почек;
- 2) обзорная и экскреторная урография;
- 3) общий анализ мочи – наличие эритроцитов.

Лечение.

- I. Консервативное – тепло на поясничную область, спазмолитики, обезболивающие препараты, ДДТ на поясничную область, паранефральные блокады, обильное питьё, мочегонные травы, уросептики, диета № 7.
- II. Операция паллиативная – пиелотомия, нефротомия, удаление камня из мочеточника с помощью петли. Обязательно диспансерное наблюдение, лечение минеральными водами, прием препаратов профилактирующих образование камней, санаторно-курортное лечение.
- III. Литотрипсия – дробление камней (мочевого пузыря, в мочеточниках, почках).  
Противопоказания – коралловидный камень. Множественные или крупные камни, почечная недостаточность.

### **Аденома предстательной железы (доброкачественная гиперплазия предстательной железы (ДГПЖ))**

Это разрастание соединительной или железистой ткани в пределах капсулы предстательной железы, приводящее к нарушению мочеиспускания, застою мочи, нарушению функции почек, присоединяется инфекция, развивается цистит, пиелонефрит.

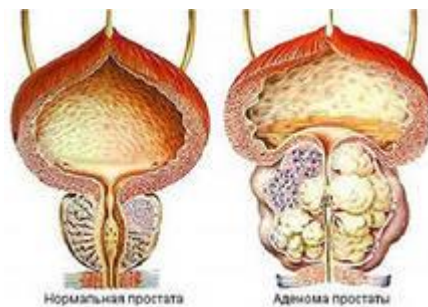
Это болезнь мужчин пожилого и старческого возраста.

#### Настоящие проблемы.

Пациенты жалуются на затрудненное, учащенное мочеиспускание, появляются позывы на мочеиспускание ночью, струя мочи вялая, прерывистая. Течение заболевания осложняется полной задержкой мочи.

#### Дополнительные методы диагностики:

- 1) пальпация железы проводится через прямую кишку, определяется её увеличение, сглаженность междолевой борозды;



- 2) УЗИ предстательной железы с определением объема остаточной мочи.

#### Лечение:

- I. Оперативное лечение – аденомэктомия.

II. При острой задержке мочи проводят катетеризацию пузыря мягким или металлическим катетером, при невозможности – проводят прокол мочевого пузыря под местной анестезией по средней линии живота над лобком с наложением эпицистостомы, которую промывают антисептиками (водным раствором хлоргексидина), кожу вокруг обрабатывают индифферентной мазью для профилактики мацерации.